

KISA YÜZ GÖRÜNÜMLÜ ERİŞKİN BİREYLERDE ORTODONTİK TEDAVİ ETKİNLİKLERİNİN DEĞERLENDİRİLMESİ

Doç. Dr. Meliha RÜBENDÜZ*

ÖZET: Bu sununun amacı Sınıf II ve Sınıf III iskelet yapıya sahip derin kapanışlı iki ayrı erişkin bireyde çekimsiz sabit tedavi ile elde edilen sonuçların genel olarak değerlendirilmesidir. Birinci vaka iskeletsel ve dental Sınıf II, bölüm 2 maloklüzyonlu, erişkin (34 yaşında) bir bayandır. Birey çekimsiz sabit ortodontik yöntemlerle tedavi edilmiştir. Tedavi sonucunda ANB açısı, keserler arası açısı ve overbite başarılı bir şekilde redükte edilmiştir. Mandibular kaide açısında, buna bağlı olarak da alt yüz yüksekliğinde hafif bir artış tespit edilmiştir. Yumuşak doku profili bu değişikliklerden olumlu yönde etkilenmiş, estetik bir gülme hattı oluşmuştur. İkinci vaka iskeletsel Sınıf III, derin kapanışlı, erişkin (27 yaşında) bir erkektir. Bu birey de çekimsiz ortodontik yöntemlerle tedavi edilmiştir. Tedavi sonunda, iskeletsel düzeyde herhangi bir değişiklik gözlenmezken, ağır maksiller çapraşıklık, negatif overjet, artmış overbite elimine edilmiş ve dental estetik sağlanmıştır. Buna bağlı olarak yumuşak doku profilinde belirgin bir iyileşme görülmüştür. Profilden belirgin olarak hissedilen maksiller yetersizlik görüntüsü bertaraf edilmiştir.

Anahtar Sözcükler: Erişkin, Derinkapanış, Ortodontik tedavi, kısa yüz.

ABSTRACT: THE EVALUATION OF THE ORTHODONTIC TREATMENT EFFECTIVENESS ON ADULT CASES WITH SHORT FACE The purpose of this article is general evaluation of non-extraction orthodontic treatment effects in adults with shortface, Class II and Class III skeletal structure, respectively. The first case was an adult woman (34 years old) with the skeletal and dental Class II, division 2 malocclusion. She has treated with only orthodontic manner. After the treatment, increased ANB angle and inter-incisal angle and overbite reduction were successfully accomplished. An increase occurred at the mandibular plane angle, so lower facial height was increased too. Soft tissue profile effected as affirmative from this results and esthetical smiling line was consisted. The second case was an adult male (27 years old) with skeletal Class III deepbite malocclusion. In this case, any skeletal measurements have changed after non-extraction orthodontic treatment while overbite and reverse overjet were eliminated and dental esthetic was provided. Pronounced improvement was detected on soft tissue profile. The perspective of the prominent maxillary deficiency was eliminated at the end of the treatment. Despite these adult cases were treated with

non-extracted orthodontic manner, acceptable esthetic appearances of the dental and facial structure have provided.

Key words: Adult, Deepbite, Orthodontic treatment, short face.

GİRİŞ

İskeletsel derin kapanış vakaları etiyolojileri, tedavi planlamaları ve tedavi sonrası nüks eğilimleri nedeniyle üzerinde en çok konuşulan ve tartışılan anomalilerden biridir. Derin kapanışlar denildiğinde ise aklımıza Sınıf II, bölüm 2 maloklüzyonlar gelmektedir. Angle 18. Yüzyılda tanımlanmış olduğu Sınıf II, bölüm 2 maloklüzyonların, kendi döneminde toplumdaki dağılımının % 14 olduğunu bildirmiştir (1). Bu dönemlerde derin kapanışlar genellikle Sınıf II vakalarla özdeşleştirilmesine rağmen, 1930' lu yıllarda Sınıf II molar ilişkisinin derin kapanışta mutlaka görülmesi gereken bir durum olmadığı düşünülmeye başlamış, 1956 yılında ise Schwarz bu konuyu dile getirmiştir (2). Bunun yanısıra transversal anomalilerde olduğu gibi vertikal anomalilerin de % 27'sinde anterior çapraz kapanışın görüldüğü ve artmış overbite ile birlikte görülen bu anomalinin erken dönemde dahi iskeletsel kökenli olabileceği bildirilmektedir (3). Buradan anlaşılan odur ki sagittal yön dental ilişki, vertikal yönden bağımsız gelişebilmektedir.

Ayrıca derin kapanışta, özellikle Sınıf II yapıya sahip bireylerde genetik geçişin oldukça önemli bir faktör olduğu (4-6) ve iskeletsel hereditenin yanısıra muskuler hereditenin de gözardı edilmemesi gerektiği vurgulanmaktadır (7,8).

Örtülü kapanışa sahip bireyler genellikle çok belirgin bir kafa-yüz yapısına ve büyüme patternine sahiptir. Özellikle Sınıf II anomali ile birlikte görülen derin kapanışlı bireylerdeki bu görünüm kısa yüz sendromu olarak tanımlanırlar (9,10). Kısa yüzlü bireylerin klinik ve sefalometrik görünüm karakteristikleri literatürde detaylı olarak verilmektedir (11).

Bu anomalide esas etyolojik faktörün genetik pattern olduğu ve gelişimin hangi döneminde olursa olsun tedaviye karşı daima bir direnç, residive karşı ise direncinin zayıf olduğu bilinmektedir. Aynı zamanda genetik orijinli derin kapanış anomalisine sahip olan bu bireylerde ano-

* Ankara Üniversitesi Diş Hekimliği Fakültesi Ortodonti Anabilim Dalı

malinin şiddetinin yaş ile artış gösterdiği belirtilmektedir (12). Bu nedenle de genellikle farklı gelişim dönemlerinde farklı tedavi yaklaşımları söz konusu olabilmektedir (13-18). Ayrıca erken gelişim döneminde derin kapanışın düzeltilmesini takiben, mandibulanın öngörülenden daha fazla büyüdüğü bilinmektedir (19). Bu açıdan bireylerin fonksiyonel olarak oldukça erken dönemde ele alınmaları ideal fasial estetiğin sağlanabilmesi açısından önemli bir etkidir. Gelişimini bitirmiş ve 18 yaş sonrası erişkin bireylerde ise cerrahi ve ortodontik tedavi işbirliği ile ideal sonuçların alınabileceği bilinmektedir (20-21).

Erişkin derin kapanışlı bireylerde sabit tedavi ile de kabul edilebilir estetik sonuçlar almak mümkündür. Ancak sabit mekanik yöntemlerle bu tip malokluzyonların tedavisi pratik olarak klinisyeni zorlayıcı unsurlar içerdiğinden, tedavi hedefleri çok iyi belirlenip tedavi planlaması sadece morfoloji değil, fonksiyon ve etiyolojik faktörler de gözönüne alınarak bireye özel olarak yapılmalıdır.

VAKA I:

Teşhis; Birey 34 yaşında Sınıf II, bölüm 2 malokluzyona sahip bir bayan olup tipik kısa yüz sendromu sergilemektedir. Kısa yüzlü bu bireyde fasiyal ve sefalometrik özellikler oldukça çarpıcıdır.

Bireyin cephe ve profil fotoğrafları incelendiğinde geniş ve kare görünümlü bir yüz yapısına sahiptir. Artmış zygomalar arası mesafe, alar kaide genişliği, inter gonyal genişlik ve özellikle azalmış alt yüz yüksekliği ile karakterizedir. Dudaklar birbirine çok yakın ve sıkı kapandığında dişsiz birey görüntüsü sergilemektedir. Profil görünümünde pogonion belirgin, labio mental açığı daralmıştır.

Bireyde geceleri diş gıcırdatma ve çiğneme kaslarında ağrı şikayeti vardır. Bunu takiben yapılan Rakosi fonksiyonel analizi ve radyografik incelemeler sonucunda eklem disfonksiyonuna ait bir bulguya rastlanmamıştır (22). Ancak fonksiyonlar sırasında mandibulanın lateral ve anterior hareketlerinin artmış overbite sebebi ile oldukça sınırlı olduğu izlenmiş, istirahat aralığı 4mm olarak belirlenmiştir.

İntra oral ve radyolojik muayene sonucunda; maksiller kesici dişlerde çapraşıklık sebebi ile ideal olarak yapılamamış dental restorasyonların olduğu ve sol üst kanin dişine endodontik tedavi yapılmış olduğu görülmüştür.

Ayrıca maksiller kesici dişlerin palatinal, mandibular kesici dişlerin vestibül ve bukkal dişlerin okluzal yüzeylerinde oldukça belirgin aşınmalar tespit edilmiştir. Mandibular kesici dişlerin vestibül yüzeyinde, artmış overbite etkisi ile ortaya çıkan diş eti çekilmesi sebebi ile bu dişlerin klinik kron boyutlarının da artmış olduğu izlenmiştir. Maksiller ve mandibular kesici dişler vertikal yönde aşırı sürmüş, mandibular dental arkta spee eğrisi belirgin düzeyde artmıştır. Overbite, alt kesici diş kron yüksekliği esas alındığında %125-150 oranında artmış, overjet azalmıştır. Maksiller kesici dişler aşırı palatal eğime sahip olup, frontalden görünümü oldukça sınırlıdır. Bireyin tedavi başı ve sonu cephe, profil ve ağız içi görünümleri Resim 1'de verilmiştir.

Birey, artmış ANB açısı, azalmış mandibular kaide açısına ve gonyal açıya sahip olup maksiller ve mandibular kesici dişler oldukça retrüzdür. Bireyin tedavi başı ve sonu sefalometrik değerleri Tablo 1'de verilmiştir

Tablo 1: Vaka 1'e ait sefalometrik değerler

	Steiner norm	Tedavi Başı	Tedavi Sonu
SNA	82°	74°	71°
SNB	80°	66°	67°
ANB	2°	8°	4°
1 to NA	4 mm	-6mm/10°	4mm/22°
1 to NB	4 mm	-2mm/3°	4mm/28°
Pg to NB	-	5mm	5mm
1 to 1	131°	-2°	123°
Occ to SN	32°	14°	23°
GoGnSN	32°	23°	25°
Overjet	-	0mm	5mm
Overbite	0-4mm	10mm	4mm
Yer darlığı	Max/man	-8 mm/-4 mm	0 mm/ 0mm

Tedavi planlaması: Bireyin ortodontik tedavisi çekimsiz olarak planlanmış olup tedavi hedefleri aşağıda verilmiştir.

- Maksiller ve mandibuler leveling ile çapraşıklığın çekimsiz olarak eliminasyonu,
- Maksiller ve mandibuler kesici dişlerin intrüzyonu ile **artmış overbite'in ve spee eğrilerinin redüksiyonu,**
- Maksiller kesici dişlerin palatinal kök torqu ile ideal antero posterior konumuna getirilmesi,
- Maksiller kesicilerin protrüzyonu ile mandibulanın anterior hareketlerinin serbestleştirilmesi ve sınırlandırılmış fonksiyonların rahatlatılması planlanmıştır.

Bireyin erişkin olması sebebi ile ekstra oral kuvvet ve/veya diş çekimi düşünülmediğinden Sınıf I okluzyon ve ayrıca çiğneme kaslarının etkinliği göz önüne alınarak kapanışın açılmasında aşırı molar ekstrüzyonu planlanmamıştır.

Tedavi Seyri: Birey geleneksel Edgewise tedavi tekniği ile tedavi edilmiştir. Tedavi başlangıcında maksillada multiloop 0,016" lık ark telleri ile leveling başlatılmıştır. Bu şekilde maksilla tarafından sınırlandırılmış ve baskılanmakta olan mandibulanın serbestleştirilmesi amaçlanmıştır. Yaklaşık 6 ay sonra yeterli overjet oluşumunu takiben rahatlamış olan mandibular dişler braketlenerek leveling ve kesici intrüzyonlarına başlanmıştır. Birey erişkin olduğundan hafif kuvvetlerle çalışılmaya gayret edilmiştir. Overbite redüksiyonu selektif kesici diş intrüzyonları ile mekanik içerisinde yaklaşık 14 ay devam etmiştir. Daha sonra finishing arklar vasıtası ile özellikle anterior dişlerin 2. ve 3. düzen pozisyonlarının elde edilmesine çalışılmış ve bu işlem yaklaşık 7 ay sürmüştür. Aktif ortodontik tedavinin bitirilmesini takiben, maksiller kesici dişlerdeki kompozit restorasyonlar yenilenmiştir. Bireyin tedavi başı ve sonu cephe, profil ve ağız içi görünümleri Resim 1'de verilmiştir.

Pekiştirme aygıtı olarak mandibulada havley plağı, maksillada ise sadece geceleri kullanılmak üzere 3 mm kalınlıkta yumuşak materyalden gece koruyucusu uygulanmıştır. Birey halen takibimizde olup, kas ağrılarının azalmış olduğu öğrenilmiştir. Henüz pekiştirme aygıtları takılıyor olduğundan tedavi üzerinden 2 yıl geçmiş olmasına rağmen dental görünümde bir değişikliğin olmadığı izlenmiştir. Ancak gerçek durumun pekiştirme aygıtları terk edildiğinde izlenebileceği düşünülmektedir.

Sonuçlar

Tedavi 27 ayda tamamlanmıştır. Tedavi seyri sırasında Hafif kuvvetlerle çalışılmasına rağmen burada dikkati çeken, tedavi sırasında bireyin ağrı şikayetlerinin olmuş

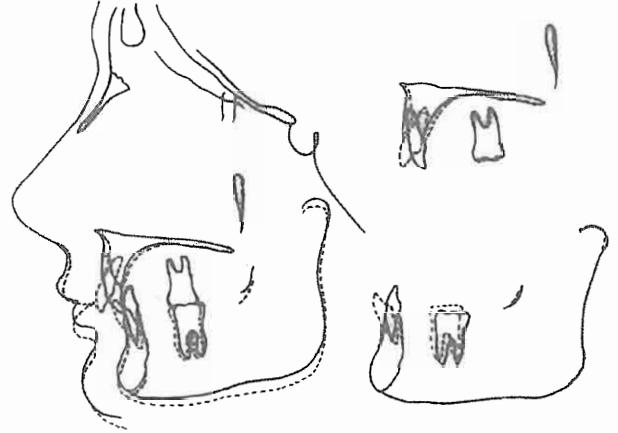
olmasıdır. Sınıf II iskelet yapıya sahip erişkin derin kapanışlı bu bireyde artmış olan ANB, keserler arası açığı ve overbite başarılı bir şekilde redükte edilmiştir. Ancak tedavi sonucunda mandibular kaide açısında hafif bir artış, buna bağlı olarak da alt yüz yüksekliğinde artış tespit edilmiştir.

Vertikal ve sagittal yönde ideal kesici konumları elde edilmiş, **spee eğrileri düzeltilmiştir.** Ortodontik tedavi sırasında kanal tedavili kanin dışında herhangi bir komplikasyon oluşmamıştır. Mandibulanın anterior ve lateral hareketlerinin nispeten rahatladığı izlenmiştir.

Yumuşak doku profili dental değişikliklerden olumlu yönde etkilenmiş, fasial estetik ve estetik bir gülüş sağlanmıştır.

Tedavi başı ve sonu sefalometrik filmlerine ait çakıştırmalar Şekil 1'de verilmiştir.

Total yapısal çakıştırmalar ileri ve aşağı doğru hafif bir mandibular rotasyon göstermektedir.

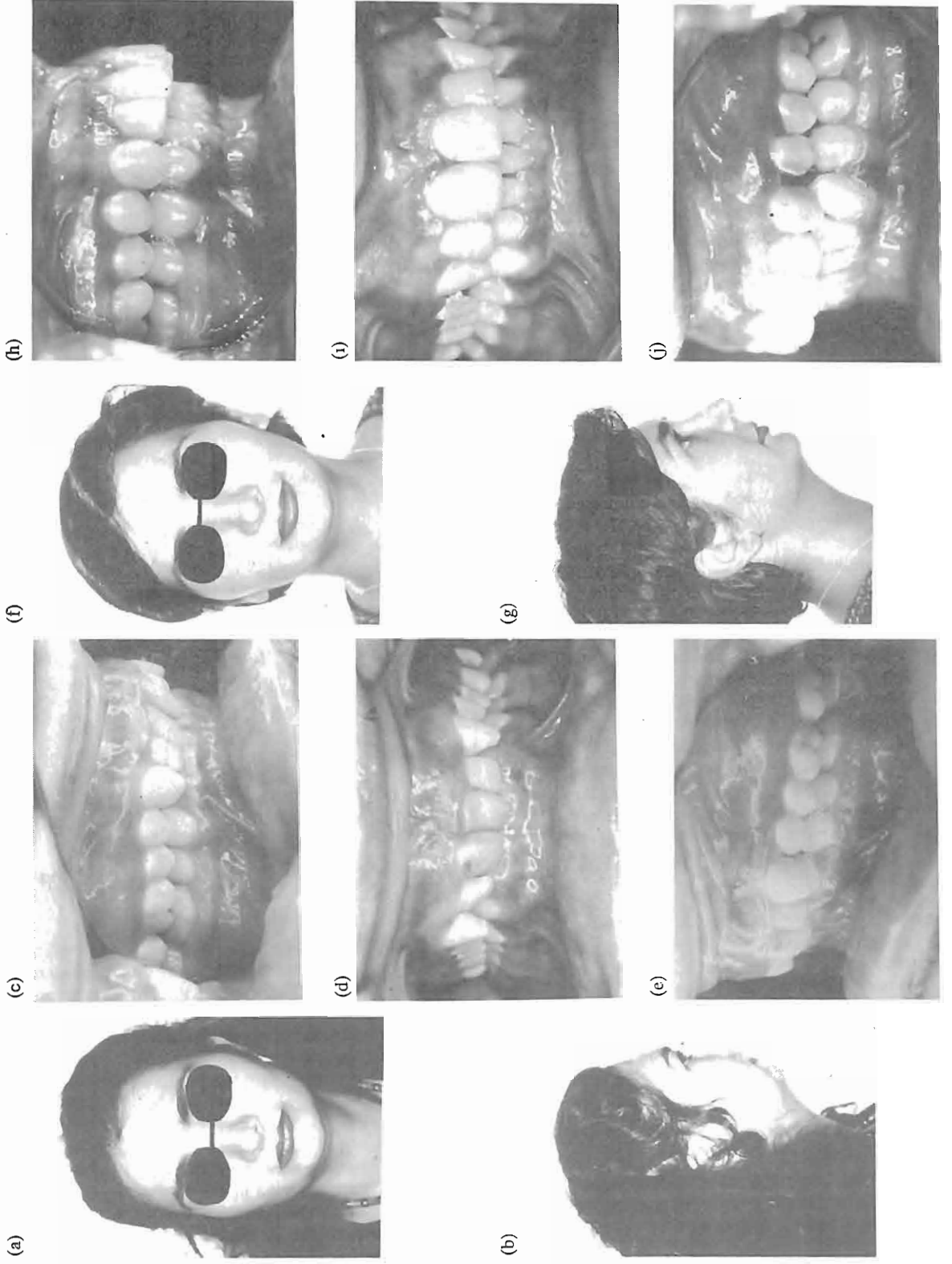


Şekil 1: Birinci vakaya ait tedavi başı (—) ve sonu (-----) çakıştırmaları.

Posterior mandibular rotasyonun kesici dişlerin intrüzyonu sırasında istenmeyen molar ekstrüzyonları sebebi ile ortaya çıkmış olduğu lokal çakıştırmalardan anlaşılmaktadır. Yine alt yüz yüksekliği artışından dolayı yumuşak doku pogonion belirginliğinin azalmış olduğu görülmektedir. Mandibulanın spontan anterior hareketinde ise maksiller kesici dişlerin protrüzyonunun etkili olduğu düşünülmektedir.

Lokal çakıştırmalarda maksiller ve mandibular kesici dişlerin başlangıç konumları ile yaklaşık 40 dereceye yakın bir açı yaparak yeni konumlarına geldiği, buna rağmen ideal inter insizal açının normal değerine (131°) ulaşamadığı görülmüştür. Bu durum kesici dişlerin başlangıç açır

Resim 1 : Vaka 1'e ait tedavi başı (a,b,c,d,e) ve sonu (f,g,h,i) ağız içi ve cephe profil fotoğrafları.



konumunu açıklamak için yeterlidir. Maksiller kesici dişlerin palatinal kök torqunu takiben A noktasının geriye çekilmiş olması sebebi ile nazo labial sulkus da ideale yaklaşmıştır.

VAKA 2

Teşhis: Birey Sınıf III iskelet yapıya sahip, derin kapanışlı 27 yaşında erişkin bir erkektir. Dik yön yüz boyutları, gonial açı ve ANB açısı, mandibular kaide açısı azalmış, overbite artmıştır. Bireyin tedavi başı ve sonu sefalometrik değerleri Tablo II'de verilmiştir.

Tablo II: vaka 2 ye ait sefalometrik değerler

	Steiner N.	Tedavi Başı	Tedavi Sonu
SNA	82°	78°	78°
SNB	80°	81°	81°
ANB	2°	-3°	-3°
1 to NA	4 mm	2 mm/19°	10 mm/40°
1 to NB	4 mm	1,5 mm	1,5 mm
Pg to NB	-	2 mm	2 mm
1 to 1	131°	149,5°	126°
GoGnSN	32°	24°	24°
U.Lip/L.Lip	0/0 mm	-7/1 mm	-1/1 mm
Overjet	0-4 mm	-3,5 mm	3 mm
Overbite	0-4 mm	8 mm	3 mm
Yer darlığı	Max/man	-11 mm/+4mm	0 mm/ 0mm

Ayrıca bireyde ağır maksiller yer darlığı sözkonusudur. Fonksiyonlar sırasında çapraz kapanış sebebi ile mandibular lateral hareketlerin sınırlı olduğu izlenmiştir. Yumuşak doku Pg oldukça belirgin, üst dudak ise belirgin ölçüde geride konumlanmaktadır. Maksiller ve mandibular kesici dişler mevcut ANB açısına göre geridedir. ANB açısı orta şiddette iskeletsel Sınıf III anomaliyi tanımlamasına rağmen, posterior dental okluzyon Sınıf 1 ilişki göstermektedir. Bireyin tedavi başı, sonu cephe profil ve ağız içi ile görünümüleri Resim 2' de verilmiştir.

Tedavi Planlaması: Tedavi hedefleri şu şekilde belirlenmiştir;

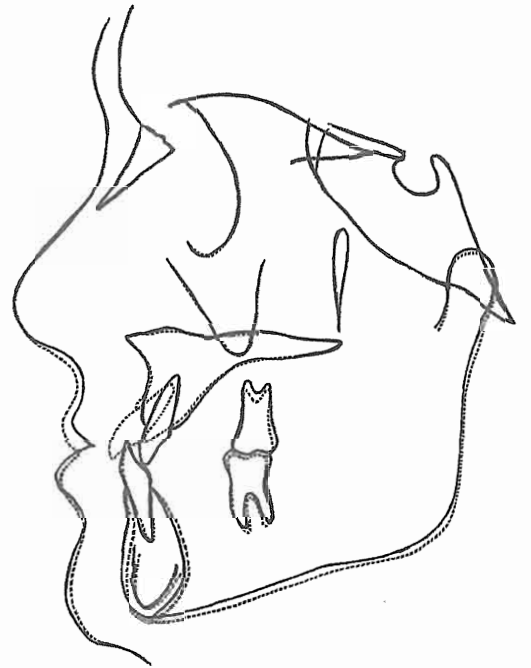
- Maksiller keser protrüzyonu ile maksiller çapraşıklığın ve anterior çapraz kapanışın giderilmesi,
- Overbite'in redüksiyonu,
- Maksiller kesici dişlere vestibül kök torqu verilerek, hem A noktasının hemde protrüzyon sebebi ile geride kalacak olan maksiller kesici diş apekslerinin normal konumlarına getirilmesi, bu şekilde üst dudakta anterior hareket sağlanarak retrüziv dudak görüntüsünün giderilmesidir.

Tedavi seyri: Bu hedeflere yönelik olarak sabit Edgewise mekaniği ile ve multi-loop 0,016"lık ark telleri ile tedaviye başlanmıştır. Ancak kemik direncinin yenilerek hareketin başlaması oldukça uzun zaman almıştır. Tedavi sırasında dental çatışmalara mani olunması amacı ile mandibular posterior ısırma bloğu uygulanmıştır.

Çapraz kapanışın aşılması ve çapraşıklığın giderilmesi 21 ay sürmüştür. Levelingin tamamlanmasını takiben maksillada 0,016x0,022'lik köşeli ark teli Maksiller kesici dişlere vestibül kök torqu verilebilmesi amacıyla uygulanmıştır. Bu aşama 8 ay devam etmiştir. Tedavi toplam 29 ayda tamamlanmıştır. Bireyin tedavi sonu, fasiyal ve dental görünümü Resim 2'de verilmiştir.

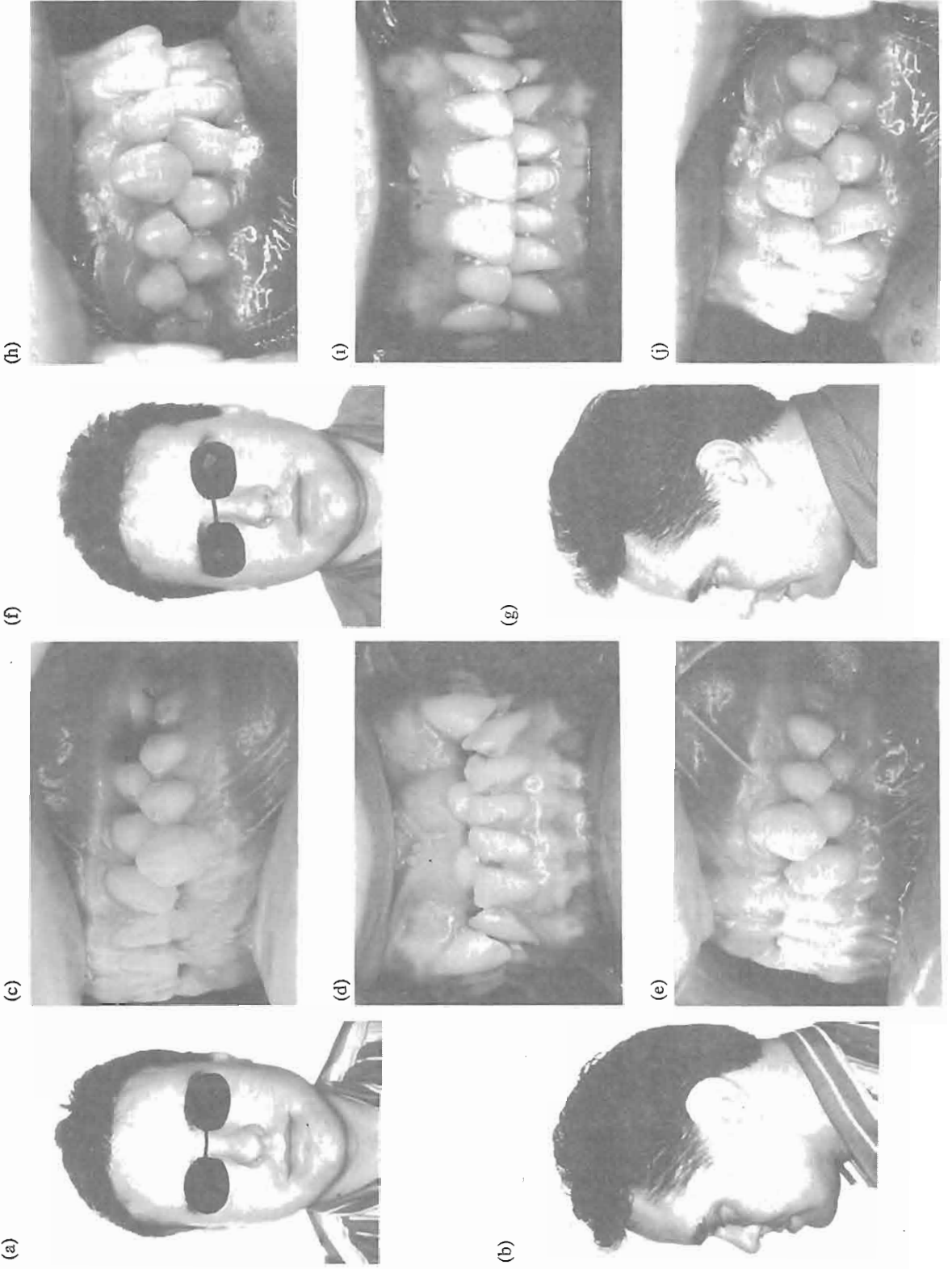
Sonuçlar: Ortodontik tedavi sonunda ANB, GoGnSN, SND gibi iskeletsel değerler değişmemiştir. Bukkal kök torqu'na rağmen maksiller kesici eğimlerinde belirgin artış görülmektedir. Bukkal kök torqu'nun hedeflendiği kadar elde edilememesi, dolayısıyla A noktasının ileri getirilememesinde bireysel kemik direnci etkili olmuştur. Ancak maksiller kesici diş protrüzyonlarının dental ve fasiyal estetiğe çok büyük katkıları olmuş, dental estetik sağlanırken yumuşak doku profili de olumlu yönde etkilenmiştir. Bunun yanısıra Steiner idealleri dikkate alındığında, sabit tedavi ile elde edilen maksiller keser protrüzyonunun gerekli ve yeterli olduğu anlaşılmaktadır.

Bireyin tedavi başı ve sonu sefalometrik filmlerine ait çakıştırmalar Şekil 2'de verilmiştir.



Şekil 2: İkinci vakaya ait tedavi başı (___) ve sonu (-----) çakıştırmaları.

Resim 2: Vaka 2'ye ait tedavi başı(a,b,c,d,e) ve sonu (f,g,h,i,j) ağız içi ve cephe profili fotoğrafları.



Total yapısal çakıştırmalar değerlendirildiğinde;

İskeletsel olarak herhangi bir değişikliğin olmadığı olayın sadece dental hareketleri kapsadığı ve yumuşak dokunun bu hareketlerden olumlu yönde etkilenmiş olduğu tespit edilmiştir.

Yorum: Derin kapanışlı bireylerin sabit tedavisi sırasında overbite'in kontrolünde zorluk yaratması sebebi ile çekim tavsiye edilmemektedir (23). Bu nedenle bu bireylerde de çekimli bir tedavi düşünülmemiştir. Birinci vakada serbest konuşma aralığının altında kalan hafif bir molar ekstrüzyonu ve bunu takiben dik yön açısında 2 derecelik bir artış izlenmiştir. Ancak bu durum profil açısından son derece yaralı olmuştur. Keserler arası açı her iki bireyde de azaltılmıştır ki bu durum nüksün önlenmesi açısından şiddetle gereklidir. Örtülü kapanışa sahip erişkin bireylerde, sağittal yönde mevcut olan anomalinin yanısıra bireyin kemik direnci de oldukça önemlidir. Burada sunulmuş olan bireylerden birincisi, kemik direnci ve tedaviye alınan cevabın süresi açısından genç bireylere benzerlik göstermiş, ancak hafif kuvvetlere rağmen ağrı şikayetleri fazla olmuştur. İkinci bireyde ise kemik direncinin beklenenden fazla olması sebebi ile tedavi süresi uzamış ancak aşırı ağrı şikayetleri olmamıştır. Herşeye rağmen her iki bireyde de cerrahi bir destek olmaksızın ideal dental görünüm ve fasyal estetiğe ulaşılmıştır. Bireylerin nüks açısından takipleri yapılmaktadır.

KAYNAKLAR

1. Angle E.H.: Clasification of malocclusion. Dent. Cosmos. 41: 248-264, 350-307, 1899. Alınmıştır: Balridge SP. A study of the relation of the maxillary first permanent molars to the face in Class I and Class II malocclusions. Angle. Orthod. 11: 100-109, 1941.
2. Schwarz A.M.: Lehrgang der gebissregelung. Vienna: Urban und Schwarzenburg. 2.ed.1956.
3. Ferguson F.S.: Prevalance of labio-lingual and vertical malocclusion in the primary dentition. J. Pedod. 4:187-191,1980.
4. Graber T.M.: Orthodontics-Principles and practice. WB Saunders Co. Philadelphia, London, Toronto, 1972.
5. Markovic M.D.: At the cossroads of oral facial genetics. Eur.J. Orthod.54:123-138, 1992.
6. Peck S., Peck L., Kataja M.: Class II division 2 malocclusion:A heritable pattern of small teeth in well-developped jaws. Angle Orthod.68:9-20, 1998.

7. Aryvstas M.G.: Treatment of severe mandibular retrusion. Am. J. Orthod.76:149-164, 1979.
8. Nanda S.K.: Paterns of vertical growth. Am. J. Orthod.93:103-116,1988.
9. Sassouni V.A.: classification of skeletal facial types. Am .J. Orthod. 55: 109, 1969.
10. Nanda S.: Analysis of dentofacial proportions. Am.J.Orthod.59:801 1964.
11. Opdebeeck. H.: The short face syndrome. Am.J.Orthod.73:499-511, 1978.
12. Hernes L.E., Rule J.T., Williams B.H.: A longitudinal cephalometric study of incisor overbite ages five to eleven. Angle Orthod. 43:279-288, 1973.
13. Proffit W.R.: Contemporarry orthodontics. The C.V Mosby Co. Toronto, 1986.
14. Methenitou S., Shein B., Ramathan G., Bergersen E.O.: The prevention of overbite and overjet development in the 3 to 8 year old by controlled night time guidance of incisal eruption: A study of 43 individuals. J. Pedod. 14: 219-230, 1990.
15. Helsing E., Helsing G., Eliasson S.: Effect of fixed anterior biteplane therapy: A radiographic study. Am.J.Orthod. 110: 61-68, 1996.
16. Darendeliler M.A., Joho J.P.: Magnetic activaor device II (MAD II) for correction of Class II division 2 malocclusions. Am.J.Orthod. 103: 223-239, 1993.
17. Arat M., Gögen H., Parlar Ş., Yılmaz O., Bildir M.: Artmış overbite gösteren vakalarda Begg tedavi mekanizmasının etkileri. Türk Ortodonti Dergisi. 2:261-267,1989.
18. Arman A., Erdem D.:Begg sabit tedavi tekniği ile Angle Sınıf II bölüm 2 malokluzyonun tedavisi (2 vaka nadeni ile). A.Ü.Diş Hek. Fak. Dergisi.27:405-414,2000.
19. Levy P.: Growth of mandible after correction if the Class II division 2 malocclusion. Master Thesis. UCLA.1979. Alınmıştır: Engel G.,et all.:Treatment of deepbite cases. Am.J.Orthod. 77:1-13,1980.
20. Bell WJ. Correctionof the short face syndrome-vertical maxillary deficiency: A preliminary report. J Oral Surg. 35: 110-118, 1977.
21. Epker BN and Wessberg, GA. Inferior onlay mandibuloplasty for correction of the short face. Brit. J. Oral Surg. 19: 293-305, 1981.
22. Akçam O., Özdiğer E., Altıok T., Özel B., Başpınar A.: Unilateral dudak-damak yarıklı ve iskeletsel Sınıf III bireylerde fonksiyonel analiz. Türk Ortodonti Dergisi 12:170-174, 1999.
23. Bennet JC., Mc Laughlin RR.: Orthodontic treatment mechanics and the preadjusted appliance. London: Mosby-Wolfe Co; 119-139,1994.

YAZIŞMA ADRESİ:

Doç. Dr. Meliha RÜBENDÜZ
A.Ü Diş Hekimliği Fakültesi
Ortodonti Anabilim Dalı
06500 Beşevler-Ankara
Tel: +903122122708
Fax:+903122130960
e-mail: rubenduz@dentistry.ankara.edu.tr